

# Diagnóstico y tratamiento de un caso de caries cervical

**Carlos Eduardo Francischone**

Prof. del Departamento de Dentística de la Facultad de  
Odontología de Bauru - Universidad Sao-Paulo (FOB-USP), Brasil

Estomat. Cult.  
16(1):52-56,1986

**José Mondelli**

Prof. del Departamento de Dentística de la Facultad de  
Odontología de Bauru - Universidad Sao Paulo (FOB-USP),  
Brasil

**Clovis Monteiro Bramante**

Prof. de la Disciplina de Endodoncia de la Facultad de Odontología  
de Bauru - Universidad Sao Paulo (FOB-USP), Brasil

**Roberto Brandão García**

Prof. de Disciplina de Endodoncia de la Facultad de Odontología  
de Bauru - Universidad Sao Paulo (FOB - USP), Brasil

*Diagnóstico, tratamiento quirúrgico y restaurador de una caries en el área cervical  
de un diente que exhibía características clínicas de reabsorción dentinaria interna.*

## Introducción

Las reabsorciones internas se tienen en la práctica odontológica como un proceso de difícil tratamiento principalmente en función de los diversos agentes etiológicos<sup>3,8,10</sup>.

Su diagnóstico es extremadamente importante, a fin de establecerse una correcta terapéutica<sup>9,10</sup>.

En el caso en cuestión el paciente se presentó a la consulta con el incisivo lateral superior izquierdo exhibiendo en el área cervical vestibular una mancha rosada (figura 1A), pero respondiendo a los test de

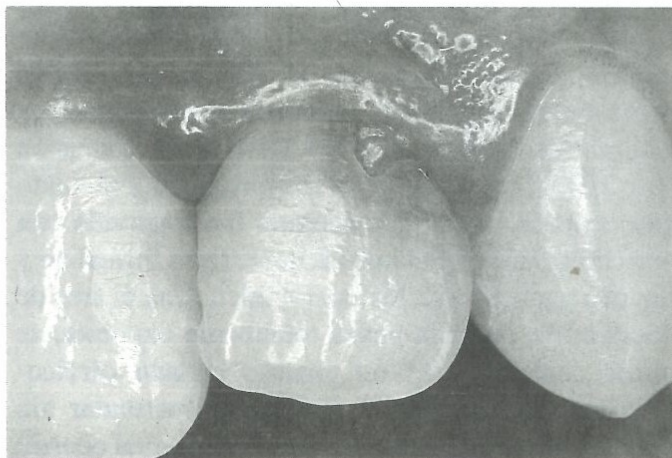


Figura 1-a - Incisivo lateral izquierdo presentando la face vestibular, región cervical, área de destrucción dentaria, invaginación de tejido gingival y alteración de esmalte circunyacente



vitalidad pulpar. En el examen radiográfico se constató una área de reabsorción de esmalte y dentina bien pronunciada (fig. 1B)

## Evaluación de los datos

El examen clínico a través de la inspección podría sugerir un diagnóstico de reabsorción dentinaria interna a nivel de la cámara pulpar, pues cuando ella ocurre en este local, la reabsorción de la dentina acompañada de hiperplasia pulpar confiere a la corona del diente una coloración rosada. Aún así, el examen radiográfico demostró que el área de reabsorción era independiente de la cavidad pulpar, por lo tanto se descartó la posibilidad de que fuera una reabsorción dentinaria interna.

Otra posibilidad sería que se tratase de una reabsorción externa concomitante a un problema periodontal con invaginación de tejido gingival hacia dentro del área reabsorvida. El examen radiográfico reforzado por el examen clínico a través del sondaje de la bolsa eliminó también ese diagnóstico.

## Tratamiento

En virtud de la indefinición del diagnóstico, se optó por la realización de un examen quirúrgico. Realizada la anestesia, se procedió a la técnica de cirugía gingival (fig. 2), que tiene doble finalidad: la primera, exponer el área de destrucción dentaria, proporcionando forma de conveniencia adecuada para el procedimiento restaurador subsiguiente y, la segunda, para encaminar el tejido excisado al examen histopatológico. El procedimiento quirúrgico elegido fue la cuña interproximal<sup>7</sup>. La incisión fue hecha con una lámina de bisturí No. 15 (fig. 2A), colocada dentro del surco gingival, paralelamente a la superficie externa del diente en cuestión. Después de la incisión (fig. 2B), el tejido gingival interproximal y el tejido que ocupaba la cavidad dentaria fue removido con una cureta e inmediatamente inmerso en formalina y llevado para examen histopatológico. Con el área de destrucción dentaria ahora totalmente expuesta, se puede constatar ser un proceso cariado cervico-proximal invadiendo la superficie vestibular sin destrucción de la misma y a través de la cual ocurrió la hiperplasia del tejido gingival. En seguida se procedió al aislamiento absoluto del campo operatorio, remoción del Tejido cariado, definición de la

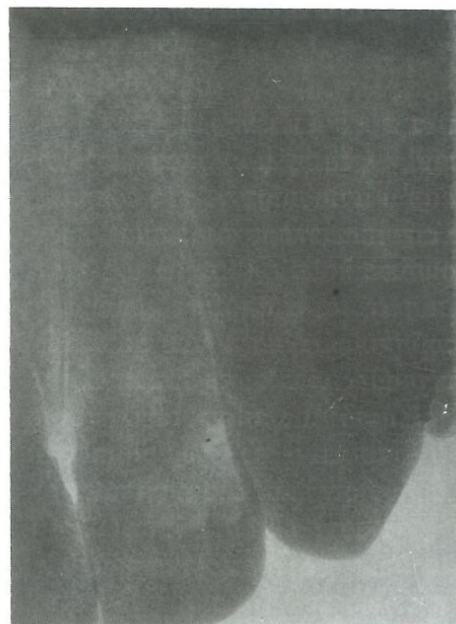

Figura 1-b - La radiografía muestra la extensión del área de destrucción dentaria.

preparación cavitaria y acabamiento de las paredes del esmalte (figura 2C), con punta diamantada en forma de llama; de esa forma se puede determinar un bisel con angulación de aproximadamente 40° y extensión de 1mm englobando toda el área periférica de la preparación, pues se eligió para este caso una resina compuesta fotopolimerizable como material restaurador. La figura 2D muestra la protección del complejo dentina pulpa hecha con cemento de hidróxido de calcio (Dycal) y condicionamiento ácido de las paredes del esmalte.

Para la restauración del diente (fig-2E) fue utilizado el conjunto sellante-resina compuesta prismafil polimerizada a través de la lámpara prime-lite (Caulk-Dentsply). Después de la terminación adecuada de la restauración<sup>6</sup>, fue removida la grapa y el dique de goma y el campo operatorio irrigado y limpiado con solución fisiológica. (fig. 2F).

La sutura (fig.3A) envuelve apenas las áreas de la papila gingival y el área quirúrgica fue entonces protegida con cemento quirúrgico por una semana. La figura 3B, transcurridos 60 días de post-operatorio, demuestra el restablecimiento de las condiciones anatómo-funcional y estética del diente y encía marginal en cuestión.

El control clínico (figura 4A) y radiográfico (figura 4B), transcurridos tres años, muestran comportamiento satisfactorios de la restauración, del tejido gingival marginal y del periápice.

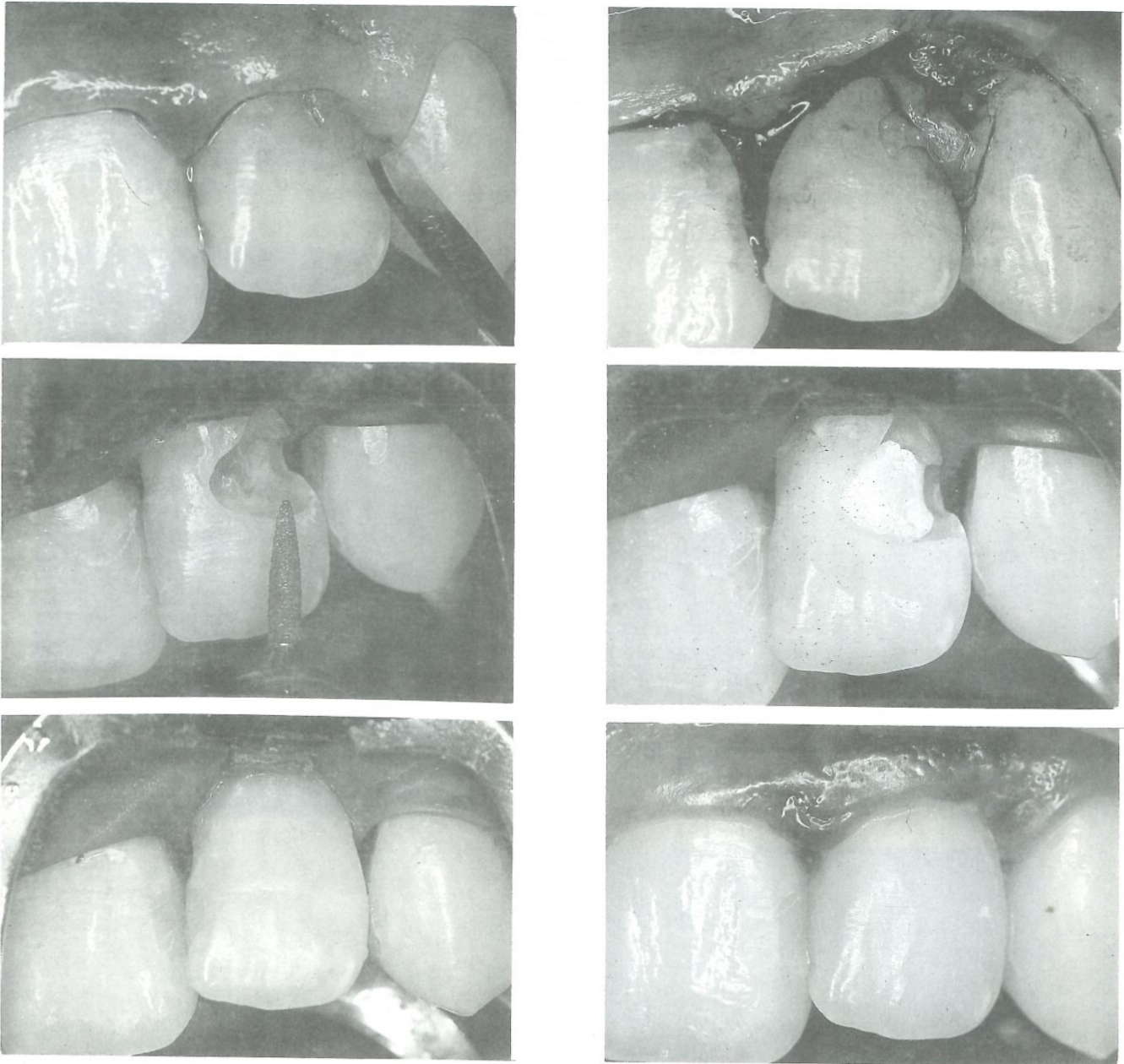


En el examen histopatológico del tejido excisado (fig. 5) se constató que se trataba de un fragmento de mucosa gingival hiperplásica que ocupó la cavidad cariada, demostrando proliferación conjuntiva, focos de reacción inflamatoria crónica de tipo linfoplásmocitaria y segmentos de epitelio de revestimiento hiperplásico.

Las características de ese crecimiento tisular oriundo de la encía marginal y de papila gingival, permiten un diagnóstico de hiperplasia fibrosa

inflamatoria, en desarrollo<sup>2</sup>. Se trata de una respuesta tisular que ocurre de manera rutinaria, que tiene su etiología vinculada a la acción de diversos factores irritantes como la pérdida de contorno de la corona dental<sup>4</sup>, cálculo, impactación alimenticia, en fin, agentes irritantes de baja intensidad, capaces de provocar una reacción hiperplasia de la encía<sup>1,5</sup> y también de la mucosa alveolar en pacientes desdentados portadores de prótesis completa mal adaptadas<sup>11</sup>.

La patogenia de las hiperplasias fibrosas inflamatorias de la mucosa bucal, de modo general



**Figura 2** - Procedimiento quirúrgico de cuña interproximal, mostrando la incisión vestibular hecha con una lámina de bisturí No. 15 (A) y en B, después de la incisión, el tejido gingival a ser removido; después del aislamiento absoluto del campo operatorio, fue realizada la preparación cavitaria y biselamiento del esmalte (C), la protección del complejo dentino pulpar con Dycal y condicionamiento ácido del esmalte (D); la restauración vista en E fue realizada con resina compuesta; F aspecto final de la restauración después de la remoción del Dique de Goma.



## REFERENCIAS BIBLIOGRAFICAS

1. BHASKAR, S.N. & JACOWAY, J.R. - Peripheral fibroma and peripheral fibroma with calcification: report of 376 cases. *J. amer. dent. Ass.*, **73**: 1312-20, 1966.
2. CATANZARO-GUIMARÃES, S.A. - Lesões pseudotumorais e tumores benignos da cavidade bucal. In: CATANZARO-GUIMARÃES, S.A. - Patología básica da cavidade bucal. Rio de Janeiro, Guanabara Koogan, 1982. p. 356-63.
3. CHIVIAN, N. - Root resorption. In: COHEN, A. & BURNS, R.S. - Pathways of the pulp. St. Louis, 1976. p. 418.
4. EHRLICH, J. & HOCHMAN, N. - Alterations on crown contour - Effect on gingival health in man. *J. prosth. Dent.*, **44**:523-5, 1980.
5. EVERSOLE, L. R. & ROVIN, S. - Reactive Lesions of the gingiva. *J. Oral Path.*, **1**:30-8, 1972.
6. MONDELLI, J. et al. - Restaurações estéticas. São Paulo, Sarvier, 1984.
7. MONDELLI, J. et al. Tratamentos clinicos integrados. Berlim, Quintessencia Int., 1984.
8. RABINOWITCH, B.Z. - Internal resorption. *Oral surg.*, **10**:193-206, 1957.
9. SCHNEIDER, L.G. et al. - Treatment of an unusual case of external resorption. *Oral surg.*, **56**: 549-50, 1983.
10. SOUTHAN, J.C. - Clinical and histological aspects of peropheral cervical resorption. *J. Periodontal*, **38**: 534-8, 1967.
11. SWANSON, A.E. & SPOUGE, J.D. - Traumatic hiperplasic of the gingi-alveolar fibrosis. *J. Canad. Dent. Ass.*, **47**:52-6, 1981.

# Butler



La linea  
más completa  
en prevención  
dental.

DISTRIBUIDORES  
EXCLUSIVOS



Laboratorios  
**Dr. Collado, C. por A.**